

KERATOPROTESER



Av Gunnar Høvding
Professor
Haukeland University Hospital
Bergen

Den første kjente detaljerte beskrivelse av en keratoprotese, dvs en kunstig hornhinne, ble publisert av franskmannen Guillaume Pellier de Quengsy, som hadde lisens fra kong Louis XIV til å drive som lege og øyekirurg i byene Montpellier og Toulouse.

I 1789 utga han sin lærebok *Precis ou cours d'operation sur la chirurgie des yeux*, hvor han i Bind I lanserte muligheten for å erstatte en uklar hornhinne med en *corneé artificielle*. I tillegg til å beskrive den planlagte keratoprosesens utseende og instrumentene som skulle brukes ved implantasjonen, drøftet han også de antatte problemer forbundet med å oppnå permanent feste av keratoprosesen til omgivende øyevev. Det er høyst usikkert om de Quengsy virkelig implanterte sin keratoprotese hos noen pasienter, men det foreligger i hvert fall ingen publiserte rapporter om dette. Det har senere vært spekulert på om manglende rapportering av eventuelle mislykkede operasjoner skyldtes at han fryktet kritikk fra sine samtidige kolleger, eller at han var redd for å miste sin kongelige lisens, som var grunnlaget for hans praksis. Dermed har den tyske legen N.Nussbaum blitt stående som den første som rapporterte om en gjennomført keratoproteseimplantasjon (1853), og han ble etterfulgt av østerrikeren Heusser (1860) samt av landsmennene Dimmer (1888) og von Hippel (1891). Dessverre sviktet alle disse keratoprosesene etter kort tid, oftest i løpet av få uker, på grunn av de senere så altfor velkjente komplikasjonene intraokulær membrandannelse, vevsnekrose, proteseløsning og infeksjon.

Interessen for keratoproseser fikk først et nytt oppsving i forbindelse med introduksjonen av polymetylmetakrylat (PMMA) og andre plastmaterialer rundt 1950. I New York utviklet Hernando Cardona og

medarbeidere fra begynnelsen av 1960-årene flere ulike keratoprosesemodeller, som i løpet av en 10 års periode ble implantert hos over 200 pasienter. I løpet av samme tidsrom rapporterte de tap av protesen hos ca. 20% av pasientene, og den samme erfaring gjorde man også i de fleste øvrige sentre som drev med denne formen for øyekirurgi.

Problemene som alle keratoprosesekirurger hittil hadde opplevd når det gjaldt å oppnå et solid, permanent feste av keratoprosesen til omgivende hornhinnevev motiverte i 1963 Benedetto Strampelli i Italia til å introdusere sin senere så berømte osteo-odonto-keratoprotese (OOKP). Protesen består av en optisk PMMA sylinder som festes i en osteodental fiksasjonsplate som lages av én av pasientens øvre hjørnetenner med omgivende beinvev og periost (Fig. 1).

Den ferdige protesen blir operert inn subkutant hos pasienten i ca. 3 måneder for å sikre vevsinnvekst i

fiksasjonsplaten. Ved keratoproteseimplantasjonen utføres en total iridektomi og linseekstraksjon før protesen syes fast med PMMA-sylinderen tredd gjennom en sentral åpning i hornhinnen. Øyeoverflaten rundt protesesylinderen dekkes med munnslimhinne. Implantasjon av OOKP er en multispesialist-oppgave, og gjøres kun ved noen få sentre. De største seriene av slike implantasjoner er publisert av Giancarlo Falcinelli i Italia og av Joaquin Barraquer i Spania. En publikasjon av Falcinelli og medarbeidere i 2005 refererer 181 pasienter med gjennomsnittlig oppfølgingstid 12 år (1-25 år). Estimert retensjon av OOKP ble oppgitt til 85% etter 18 år, mens gjennomsnittlig beste oppnådde postoperative visus var 0,76. Sannsynligheten for at det senere ikke skal inntreffe mer enn 2 linjers synssvekkelse i forhold til det best registrerte postoperative visus ble opplyst å være 55% etter 18 år. Barraquer og medarbeidere rapporterte i alt 303 OOKP implan-

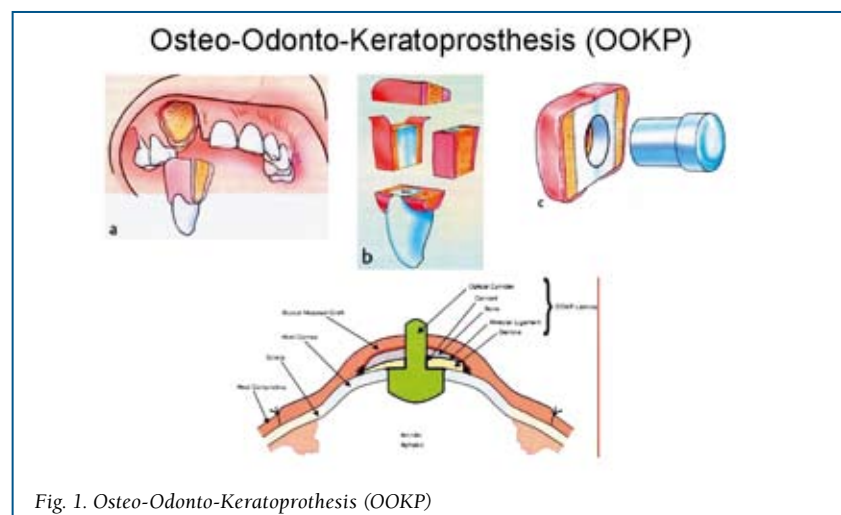


Fig. 1. Osteo-Odonto-Keratoprosthesis (OOKP)

tasjoner hos 198 pasienter i tidsrommet 1964-94. Gjennomsnittlig oppfølgingstid var ca. 5 år, og 59 pasienter var blitt fulgt i minst 10 år. Nyoppstått eller forverret glaukom ble funnet hos 65%, løsning og etterfølgende tap av keratoprotesen hos 25%, aspetisk vevsnekrose hos 18%, netthinneavløsning hos 14% og endoftalmitt hos 8%. Diagnostisert glaukom allerede før keratoproteseimplantasjonen innebar en signifikant redusert sannsynlighet for å beholde en funksjonsdyktig OOKP over tid. I England publiserte Liu og medarbeidere i 2008 resultatene av sine første 36 OOKP implantasjoner. I likhet med våre pasienter i Bergen hadde alle pasientene enten okulær pemfigoid, sekveler etter Stevens-Johnson syndrom, alvorlige etskader eller tørre øyne. Sannsynligheten for å bevare visus minst 6/60 5 år postoperativt ble estimert til 53%. Selv om deres langtidsresultater var noe svakere enn Falcinellis, trolig på grunn av at OOKP kirurgi har en relativt lang læringskurve, konkluderte de med følgende utsagn: "Long-term retention of useful vision in these patients is superior to any other KPro". Mer enn 40 år etter introduksjonen av OOKP er denne keratoprotese modellen altså fortsatt i bruk, og ansees av mange som den beste keratoprotesen ved de mest "håpløse" tilfeller.

Få år etter at øyeavdelingen ved Universitetet i Bergen åpnet i 1961



Fig. 2. Professor Torstein I. Bertelsen

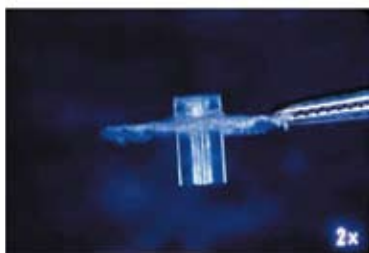utviklet professor Torstein I. Bertelsen (Fig. 2) og medarbeidere sin første "1-piece" keratoprotese. Selve protesen var festet i et nylon-nett (Fig. 3), som ble dekket av et kornea-transplantat samt konjunktiva eller munnslimhinne. Tanken var at omgivende vev skulle vokse inn i dette nettet, og dermed hindre proteseløsning. Intraokulær membrandannelse bak protesen viste seg imidlertid å være hyppig også bak denne protesen, samtidig som keratoprotese-løsning inntraff skuffende hurtig. For å bote på disse problemene utviklet Bertelsen og medarbeidere derfor en demonterbar "2-piece" keratoprotese (Fig. 4). Her kunne keratoprotese-sens optiske sylindere ved behov skrues ut mens resten av keratoprotesen stadig satt på plass i pasientens





Fig. 3. Bergensproduisert "one-piece" keratoprotese



Fig. 4. Bergensproduisert "two-piece" demonterbar keratoprotese



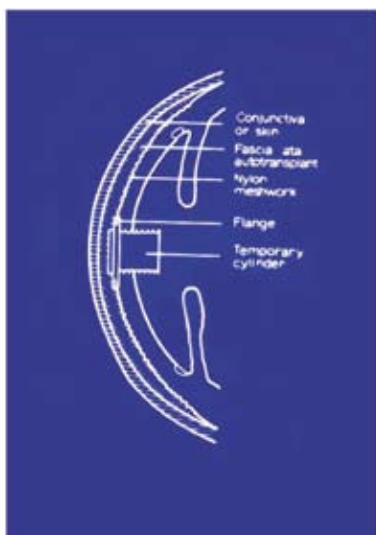


Fig. 5. "Two-piece" keratoprotese med foreløpig sylinder

øye. Dermed ble det mulig å fjerne retroprostetiske membraner kirurgisk, i de senere år også ved hjelp av YAG laser. For å sikre et best mulig feste for den demonterbare keratoprotesen, ble inngrepet alltid gjort i to seanser. Først implanterte man protesen med en foreløpig, kort sentral sylinder implantert, og det hele ble dekket av et stykke av pasientens fascia lata samt konjunktiva eller øyelokkshud (Fig. 5). Ved dette første inngrepet fjernet man samtidig en eventuelt tilstedeværende linse ved intrakapsulær kataraktekstrak-

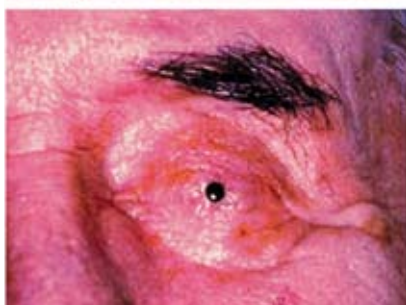
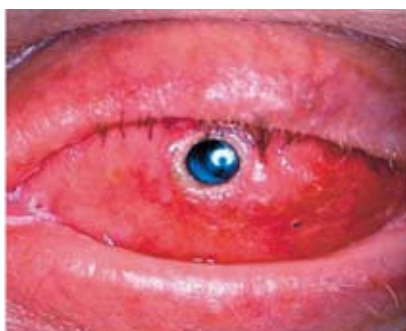
Fig. 7. "Two-piece" keratoprotese dekket av a) konjunktiva og b) hud

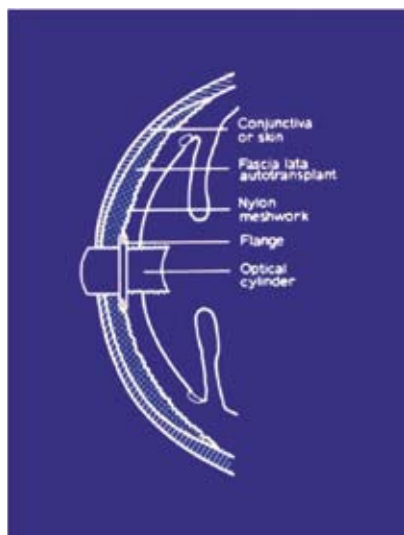


Fig. 6. "Two-piece" keratoprotese med optisk sylinder

sjon. Ca. 6 måneder senere ble den foreløpige sylindere skrudd ut og erstattet av en optisk sylinder, og først nå hadde pasienten mulighet til å kunne se (Fig. 6). Heretter skulle pasienten kontinuerlig bruke både systemisk antibiotikum (oftest et tetracyklin) samt antibiotikaholdige øyedråper daglig applisert rundt den optiske sylindere.

I øyne med uttalt symblefaron og manglende tåresekresjon tydet vår kliniske erfaring på at risikoen for keratoproteselesning ble redusert hvis området rundt den optiske sylindere ytterst ble dekket av øyelokkshuden, og ikke bare av konjunktiva og/eller munnslimhinne (Fig. 7). Samtidig innebar slik huddekning et kosmetisk mer mutilerende inngrep, idet ikke bare øyelokksrendene med ciliekkene men også tarsus og øyelokksmuskulatur ble fjernet for å få så tynn dekning som mulig, slik at den fremre del av protesens optiske sylinder kunne være kortest mulig.

Huddekning over keratoprotesen umuliggjorde også bruk av anti-glaukomatøs lokalbehandling, og ved trykkproblemer var pasienten derfor henvist til å benytte peroral acetazolamidmedikasjon. Ved netthinneavløsning var også terapimulighetene nærmest ikke-eksisterende.

Bertelsens pionerinnsats gjorde Bergen til et skandinavisk senter for keratoproteseimplantasjon, hvor det i

årene 1968-1995 i alt ble implantert 52 keratoprotoser.

Synsfeltet som pasienten kan oppnå gjennom en keratoprotese avhenger selvsagt av den optiske sylinders diameter og lengde. I Bergen brukte man alltid en sylinderdiameter på 2,1 mm. En større diameter gir større kontaktflate mot omgivende vev, og dermed økt fare for vevskrose. Sylindere lengde varierte hovedsakelig i forhold til tykkelsen av vevslaget som dekket hornhinneoverflaten. En sylindrelengde på totalt 6 mm ga et synsfelt på ca. 35 grader, altså adskillig mindre enn normalt, men likefullt brukbart både til å ferdes fritt omkring og til avislesing etc (Fig. 8).

I Bergen ble det i alt utført 12 implantasjoner av den tidligste ("1-piece") keratoprotosetypen, mens vår demonterbare ("2-piece") modell ble implantert i til sammen 40 øyne. Pasientenes diagnoser gjenspeilte de strenge inklusjonskriteriene. I over 80% av tilfellene forelå okulær pemfigoid, sekvele etter gjennomgått Stevens Johnson syndrom eller svært alvorlige etseskader (Fig. 9). Pasientene hadde tidligere gjennomgått minst én hornhinnetransplantasjon, eller man mente at et slikt inngrep umulig ville kunne gi synsgevinst. En optelling av de første 27 implantasjonene av vår demonterbare keratoprotese modell som ble presentert på det første møtet i den nyopp-



Fig.8. En optisk sylinder med diameter 2,1 mm og 6 mm lengde gir et synsfelt på ca. 35°

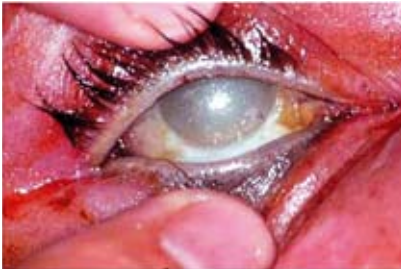

Fig.9. Uttalt lutskade 1 døgn etter skaden

rettede KPro Study Group (Miami, USA 1992) viste at man på det beste oppnådde tavlesyn i 23 av disse 27 øynene (85,2%). Denne andelen avtok dessverre relativt raskt, og 2 og 4 år etter implantasjonen hadde henholdsvis 60% og 40% fortsatt tavlesyn. Estimert retensjon av keratoprotesen i øyet ble beregnet til litt over 50% etter 10 år. Vi støtte på de samme postoperative komplikasjoner som var rapportert ved alle andre keratoprotese typer, nemlig synshindrende membrandannelse bak protesen (22,2%), vevsnekrose rundt protesen (18,5%), infeksjon rundt protesen (14,8), netthinneavløsning (11,1%), glaukomatøst synstap (7,4%) og endoftalmitt (3,7%). Heldigvis var altså vår forekomst av endoftalmitt svært lav, til tross for at en betydelig

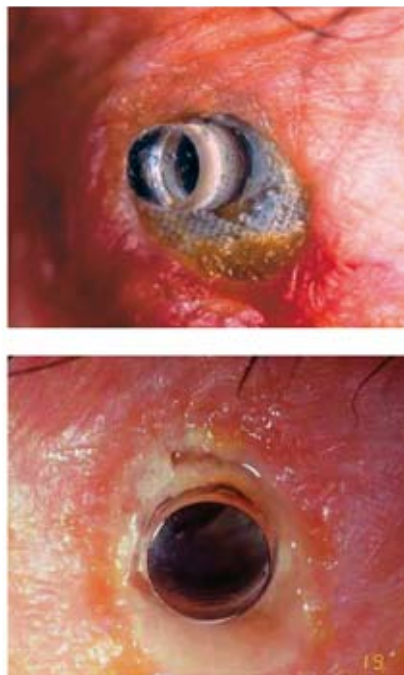

Fig.10. a) Vevsnekrose rundt keratoprotese-sylinder med blottleggelse av protesens flens og nylonnett. b) Purulent sekresjon rundt protesens optiske sylinder

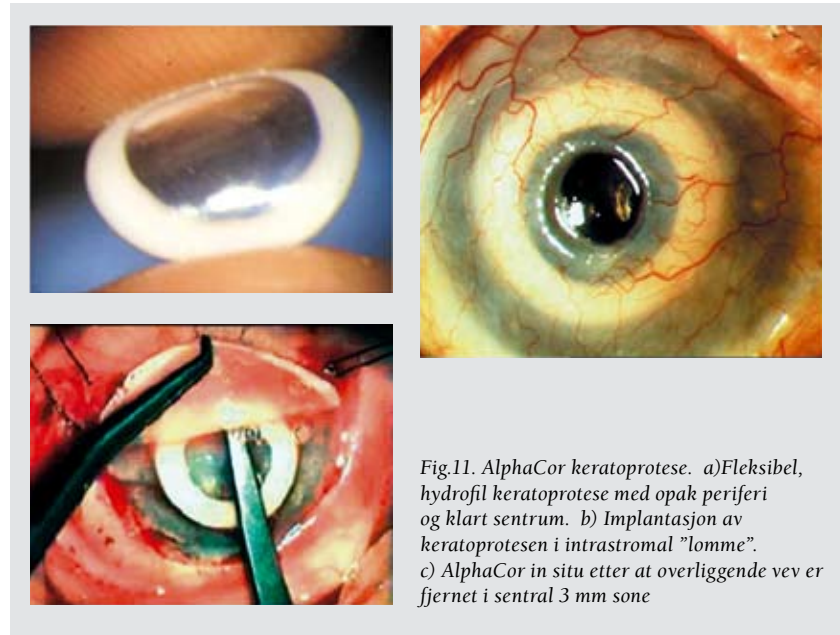


Fig.11. AlphaCor keratoprotese. a) Fleksibel, hydrofil keratoprotese med opak periferi og klart sentrum. b) Implantasjon av keratoprotesen i intrastromal "lomme". c) AlphaCor in situ etter at overliggende vev er fjernet i sentral 3 mm sone

andel av våre pasienter periodevis hadde ikke bare en viss vevsnekrose og noe purulent sekresjon rundt keratoprotese-sylinderen (Fig. 10), men i enkelte tilfeller også manifest kammervannlekkasje. Vi tilskriver den lave endoftalmittforekomsten vår rigorøse, kontinuerlige bruk av perorale antibiotika.

Selv om en betydelig del av våre keratoproteseøyne etter hvert mistet sin synsfunksjon, opplevde også flere pasienter mange (inntil mer enn 20) år med brukbar synsfunksjon, samtidig som noen av våre pasienter også døde med en velfungerende protese i et seende øye.

På grunn av de hyppige og tildels meget alvorlige komplikasjoner forbundet med keratoproteseimplantasjoner var indikasjonene for keratoproteseimplantasjon frem til ca. år 2000 overalt meget strenge. I løpet av de første nesten 150 år etter K. Nussbaums første rapport om en keratoproteseoperasjon ble det på verdensbasis totalt neppe gjort mer enn ca. 3000 implantasjoner. Inngrepet sjeldenhet illustreres også ved at det på midten av 1990-tallet ble det implantert færre en 15 keratoproteseer årlig i USA. Det var stort sett enighet om at inngrepet bare burde vurderes utført ved bilateral hornhinneuklarhet som ga synssvekkelse til dårlig fingertelling eller lyssans, samtidig som prog-

nosen ved hornhinnetransplantasjon måtte ansees som særdeles dårlig.

Det siste ti-året har imidlertid utviklingen skutt fart, først og fremst takket være de gode resultatene som er blitt rapportert med de nyeste modellene av den såkalte Boston KPro®, som siden midten av 1960-tallet under ledelse av professor Claes H Dohlman har gjennomgått tallrike modifikasjoner. I årene 2002-2007 ble de siste versjonene av Boston KPro® implantert i mer enn 2000 øyne. Utviklingen av den Australia-produserte keratoprotesen AlphaCor® bidro også til en vesentlig økning av antall keratoproteseimplantasjoner. Operasjonsindikasjonene er derfor blitt betydelig utvidet, og inngrepet gjøres enkelte steder også ved énsidig korneal synssvekkelse med redusert – men ikke håpløs- prognose ved hornhinnetransplantasjon.

AlphaCor® keratoprotesen tiltrakk seg stor oppmerksomhet da den kom på markedet for ca. 10 år siden. Den består av en tynn, hydrofil kontaktlinselignende "skive" som implanteres intralammellært i en 7 mm stor "lomme" i pasientens hornhinne etter at man har trefinert et 3 mm sentralt hull i den bakre kornealamellen. Periferien av AlphaCor® består av opak, porøs høyvæskeholdig PHEMA, som skal tillate biointegrasjon med omgivende

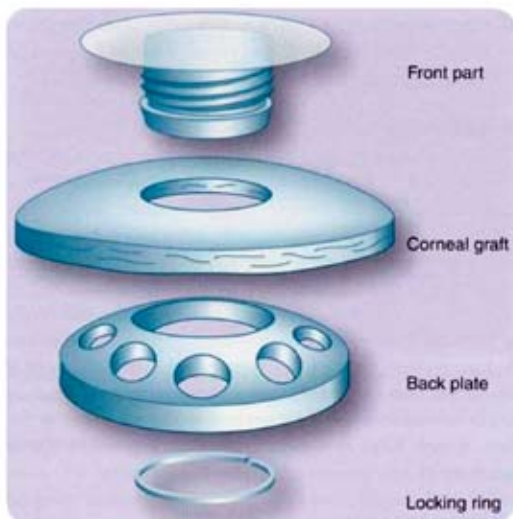


Fig.12. Boston KPro Type I. Den optiske sylindere monteres i en donorhornhinne, før den perforerte bakplaten tres inn på den optiske sylindere under transplantatet og festes med en låsering.

korneavev ved innvekst av stromale fibroblaster. Sentrum utgjøres av gjennomsiktig PHEMA (Fig. 11). Hornhinnen dekkes gjerne av en bandasjelinse, i sjeldne tilfeller av en konjunktival "Gundersen flap" eller av amnionhinne i ca 3 måneder, før det trefineres et sentralt 3 mm hull i den fremre kornealamellen og evt overliggende vev. Den største fordelen med AlphaCor® synes å være at den krever lite inngripende kirurgi og dermed på mange måter er et reversibelt inngrep. Keratoprosesen synes heller ikke å forverre et preoperativt foreliggende glaukom. Ulempen er først og fremst at keratoprosesen ikke er anvendbar i tørre øyne. Erosjon av den ytre kornealamellen er heller ikke helt sjelden, men kan øyensynlig til en viss grad forebygges ved kontinuerlig postoperativ bruk av 1% medroksyprogesteron øyedråper. Blant annet synes AlphaCor å ha dårlig prognose i øyne med ulike former for "ocular surface disease", kanskje også i øyne med sekvele etter ved residiverende herpes simplex keratitt. Postoperativ synsskarphet er også oftest dårligere med AlphaCor® enn med en tradisjonell, ikke-fleksibel keratoprotese.

Den foreløpig siste modellen av Boston KPro® Type I består av en kort optisk sylindere med diameter 3,5 mm og utvidet frontplate som har diameter 5 mm, en separat bakplate med mange hull som tillater ernæring fra kammervannet og rehydrering av korneastroma rundt den optiske sylindere. Keratoprosesen monteres i et hornhinnetransplantat med diameter 8,5mm, hvor den optiske sylindere tres gjennom en sentral 3 mm åpning i transplantatet, før keratoprosesens bakplate tres inn på den optiske sylindere under transplantatet og festes med en titanium låsering (Fig. 12). Deretter festes transplantatet i en sentral 8,0 mm åpning i vertskornea (Fig. 13). Det finnes også en Boston KPro Type II beregnet for helt' tørre øyne, uttalt symblefaron etc. Denne er identisk til Type I, bortsett fra at frontplaten har en sentral fremre forlengelse som

skal penetrere ut gjennom øyelokks-huden etter at tarsus, muskulatur og ciliekkene er fjernet.

Til tross for OOKPs suksess i "håpløse" tilfeller av okulær pemfigoid, Stevens-Johnson og andre tilfeller av uttalt symblefaron og helt tørre øyne, og til tross for at meget vellykkede enkeltresultater i årenes løp er oppnådd også med en rekke andre keratoprosesetyper, er det først med de siste modellene av Boston KPro® at det synes relevant å vurdere keratoproseseimplantasjon også ved et vesentlig bredere spekter av diagnoser og grader av korneal synssvekkelse. Eksempelvis fremstår Boston KPro® i dag som et godt alternativ hos aniridipasienter med uklare hornhinner. Hos denne pasientgruppen er som kjent prognosen mht langvarig synsbedring ved ordinær gjennomgående hornhinnetransplantasjon meget dårlig. Transplantasjon av limbale stamceller kan nok bedre denne prognosen, men vil vanligvis kreve langvarig, kanskje permanent systemisk immunosuppressiv behandling. Det forekommer spesielt attraktivt at keratoprosesen monteres i en donorkornea. Hvis keratoprosesen senere løsner eller må fjernes kan man sette inn et nytt transplantat, uten at keratoproseseimplantasjonen

har medført irreversible eller kosmetisk uakseptable øyeforandringer. I negativ retning trekker den proto-kollfestede nøyaktige postoperative oppfølging ved Boston KPro®, ikke minst behovet for konstant bruk av bandasjelinse og daglig lokal bruk av bredspektrede antibiotikaholdige øyedråper så lenge keratoprosesen sitter i øyet. De anbefalte Vancomycinholdige øyedråpene må spesialfremstilles ved sykehusapotek, mens de foreslåtte 3.- eller 4.-generasjons fluorokinoloner i mange land eventuelt må importeres. Dette medfører store medikamentutgifter, som det må søkes offentlig refusjon for.

I øyne med adekvat tåreproduksjon og blunkefunksjon har Boston KPro® Type I ca. 90% retensjons-evne etter 4 år. Derimot er det også klart at i helt tørre øyne og ved alle andre tilstander hvor det er stor risiko for nedsmelting og løsning av transplantatet vil denne vanligste type Boston KPro® sjelden gi vedvarende synsbedring. For slike tilfeller anbefales Boston KPro Type II®. Det er viktig å være klar over at det foreligger et såkalt diagnose-relatert prognostisk hierarki ved keratoprosesekirurgi, hvor gjentatt transplantatsvikt (feks ved bulløs keratopati, aniridi og herpes simplex keratitt) har best prognose. Sekveler

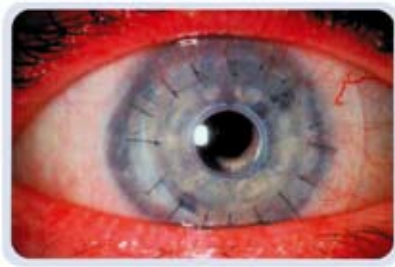

Fig.13. Donorhornhinnen med Boston KPro festes i en 8 mm åpning i verts-kornea og dekkes deretter alltid av en bandasjelinse

etter etseskader befinner seg i en mellomkategori, mens autoimmune og inflammatoriske sykdommer som okulær pemfigoid og Stevens Johnson syndrom har den klart dårligste prognosen. Foreløpig er det et åpent spørsmål om resultatene ved bruk av Boston KPro® Type II ved tilstander i sistnevnte kategori kan måle seg med det som kan oppnås ved sentre som har bred erfaring i implantasjon av OOKP.

Litteratur: www.oftalmolog.com ■

Litteratur

Parel J-M (1999): 200 years of KPro: Pellier de Quengsy and the artificial cornea. *An Inst Barraquer (Barc) 28 (Suppl): 33-41.*

Castroviejo R, Cardona H, DeVoe G (1969): Present status of prosthokeratoplasty. *Am J Ophthalmol 68:613-625.*

Strampelli B (1963): Keratoprosthesis with osteodontal tissue. *Am J Ophthalmol 89: 1029-1039.*

Stoiber J & Grabner G (2005): Visusrehabilitation bei schwersten Veränderungen der Augenoberfläche. *Klin Monatsbl Augenheilkd 222: 533-551.*

Falcinelli G, Falsini B, Taloni M, Colliardo P, Falcinelli G (2005): Modified osteo-odonto-keratoprosthesis for treatment of corneal blindness. *Arch Ophthalmol 123: 1319-1329.*

Alvarez de Toledo J, Barraquer R I, Temprano J, Carreras H, Torres E, Barraquer J (1999): Osteo-odonto-keratoprosthesis. A 30 years retrospective study. *An Inst Barraquer (Barc) 28 (Suppl): 95-100.*

Liu C, Okera S, Tandon R, Herold J, Hull C, Thorp S (2008): Visual rehabilitation in end-stage inflammatory ocular surface disease with the osteo-odonto-keratoprosthesis: Results from the UK. *Br J Ophthalmol 92: 1211-1217.*

Sokol A, Bertelsen T I, Teigland N (1977): The optical function of keratoprotheses. *Acta Ophthalmol (Copenh) 55: 317-332.*

Sletteberg O, Høvding G, Bertelsen T (1990): Keratoprosthesis. I. Results obtained after implantation of 12 one-piece prostheses. A retrospective, follow-up study. *Acta Ophthalmol (Copenh) 68: 369-374.*

Sletteberg O, Høvding G, Bertelsen T (1990): Keratoprosthesis. II. Results obtained after implantation of 27 two-piece prostheses. A retrospective, follow-up study. *Acta Ophthalmol (Copenh) 68: 375-383.*

Høvding G & Bertelsen T (1993): The Bergen Dismountable, two-piece keratoprosthesis. *Refract Corneal Surg 9: 18.*

Hicks C R, Crawford G J, Dart J K, Grabner G, Holland E J, Stulting R D, Tan D T, Bulsara M (2006): AlphaCor: Clinical outcomes. *Cornea 25: 1034-1042.*

Dohlman C H, Harissi-Dagher M, Khan B F, Sippel K, Aquavella J V, Graney J M (2006): Introduction to the use of the Boston keratoprosthesis. *Expert Rev Ophthalmol 1: 41-48.*