

## De første erfaringer med Heidelberg Spectralis



Lars Loumann Knudsen  
Overlæge, dr.med., Ph.d.  
Øjenafdelingen  
Aalborg Sygehus Syd  
samt  
Praktiserende speciallæge  
HH Seedorff's Stræde 3-5, 1.  
8000 Århus C

Oftalmologi er et visuelt orienteret speciale, hvor diagnostik og vurdering af behandlingseffekt i høj grad bygger på de forskellige vævs udseende. Dette gælder ikke mindst øjets nethinde, hvor sygdomme i maculaområdet blandt andet defineres ud fra områdets tredimensionale udseende.

Andre nethindeforandringer, såsom små og store røde pletter samt skarpt og uskarpt afgrænsede hvide pletter, er ligeledes af betydning ved vurdering af en række sygdomme i denne struktur.

Det er veldokumenteret, at en fotografisk registrering af mulige nethindeforandringer medfører en større diagnostisk sikkerhed end traditionel oftalmoskopi, hvorfor

fotografisk dokumentation af forskellige nethindesygdomme har vundet stor udbredelse. Inden for de sidste år har udviklingen af billedbaserede beslutningsstøttesystemer taget fart, med introduktion af systemer, der visualiserer nethindens forskellige lag. Det klassiske apparatur til denne fremstilling har været OCT Stratus fra Zeiss, som har vundet indpas i en lang række øjenklinikker landet over. Udviklingen er dog fortsat, og som det sidste nye skud på stammen er der fremkommet ultrahøjopløselige OCT systemer fra såvel Topcon, Zeiss (Cirrus) og Heidelberg

Engineering (Spectralis). I denne artikel præsenteres forfatterens første erfaringer med Spectralis OCT fra Heidelberg Engineering, som primært benyttes til vurdering af nethindeforandringer og glaucom.

### Om udstyret

Spectralis fra Heidelberg Engineering er et multifunktions konfokalt scanninglaser apparat til detaljeret fremstilling af nethinden og dennes vaskulære systemer. En lang række funktioner kan udføres og kombineres parvist som illustreret nedenfor.

#### 1. Infrarød fotografering

En relativt langbølget fotografering, der primært fremstiller de dybere lag i nethinden. Teknikken er bl.a. velegnet til visualisering af pigmentepitel forandringer ved AMD, men også ved kontrol af patienter der behandles med klorokin præparater (Fig 1).

#### 2. Rødfri fotografering

En relativt kortbølget fotografering, der primært fremstiller nethindens overflade. Teknikken er blandt andet velegnet til visualisering af epiretinale membraner samt fremstilling af nethindens nervetråds lag ved glaucom (Fig 2).

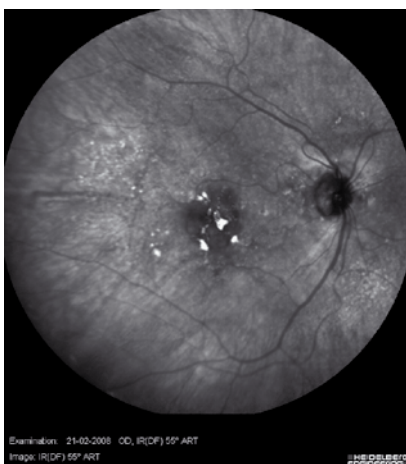


Fig. 1.  
Infrarød fotografering med fremstilling af dybe retinale forandringer svarende til pigmentepitellet hos patient med AMD.

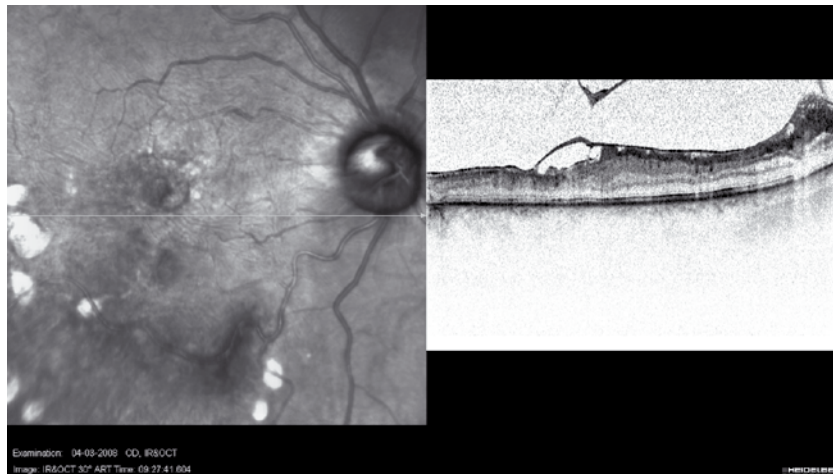


Fig. 2.  
Rødfri fotografering og OCT hos patient med epiretinale membraner på nethinden.

### 3. Fluorescein angiografi

En dynamisk og angiografisk undersøgelse, der primært visualiserer det retinale karsystem, herunder vaskulære lækage og flowændringer. Ved belysning med blåt lys (490 nm) vil fluorescein molekyler exciteres og efterfølgende henfalde under udsendelse af grønt lys (515 nm). Dette betyder, at man ved hjælp af de rette filtre kan opnå et meget tydeligt indtryk af, hvor dette stof befinder sig i nethinden. Da fluorescein skal belyses samt efterfølgende udsender relativt kortbølget lys, er stoffet mest velegnet til fremstilling af retinale forhold, hvorimod choroidale forandringer kun i mindre grad kan vurderes ved denne teknik.

### 4. Fluorescein autofluorescens

Bestemmelse af fluorescein autofluorescens omfatter samme fotografiske metode som ved fluorescein angiografi. Man indsprøjter dog ikke stoffet fluorescein, men foretager fluorescens bestemmelse uden indgift af farvestof, hvorved vævenes egen fluorescens fastlægges. Stoffet lipofuscin findes i ydersegmentet af sansecellerne, det vil med tiden afsnøres herfra, optages i pigmentepithelcellerne, nedbrydes og fjernes. Ved forstyrrelser i dette system kan lipofuscin akkumuleres i eller omkring pigmentepithelcellerne, hvilket bl.a. ses ved senil maculopati. Hvis pigmentepithelcellerne går til grunde, vil Lipofuscin forsvinde. Da Lipofuscin fluorescerer, kan man

ved denne fotografiske metode få et semikvantitativt indtryk af pigmentepithelcellernes lipofuscinindhold og dermed indirekte et mål for deres funktionstilstand. Ved akkumulation af lipofuscin i pigmentepithelcellerne, vil autofluorescens fotografering medføre synlig hyperfluorescens. Hvis pigmentepithelcellerne er gået til grunde, ses ingen autofluorescens (sorte områder) (Fig 3).

### 5. ICG angiografi

En dynamisk og angiografisk undersøgelse, der primært fremstiller nethindens choroidal kredsløb ved hjælp af stoffet Indocyanin grønt (ICG). ICG molekylet exciteres og udsender efterfølgende relativt langbølget lys, hvorved dybereliggende strukturer lettere fremstilles. Stoffet er næsten fuldstændigt bundet til plasmaproteiner, hvorfor der skal være meget udtalt retinal karskade for at se lækage, ligesom man må vente relativt længere, inden denne ses.

### 6. ICG autofluorescens

Ved ICG autofluorescens benyttes samme fotografiske metode som ved ICG angiografi. Man indsprøjter ikke stoffet ICG, men foretager fluorescens bestemmelse uden indgift af dette farvestof.

ICG autofluorescens kan benyttes til vurdering og opfølgning af mulige choroidale melanomer, idet melanin fluorescerer ved den anvendte

bølgelængde. Man kan således få et semikvantitativt indtryk af melaninmængden i en given choroidal proces.

### 7. Ultra-højopløselig OCT

Heidelberg Spectralis er et OCT apparatur, der udfører målinger i spektral domæne, hvorved der kan udføres langt flere scan per tidsenhed (40.000/sec.), hvilket mindsker betydningen af øjenuro. Den axiale og transverselle opløsning er anført til henholdsvis 7(3,5) og 14 my. I praksis synes de enkelte celler i nethinden samt dennes små blodkar oftest at kunne betragtes (Fig. 4).

### 8. Eyetracking system

Ved hjælp af to forskellige lasere genkender systemet nethindens placering, hvilket danner basis for, at flere tidsmæssigt forskelligt registrerede billeder kan alignes og overlejring. Min erfaring er, at dette system fungerer i praksis, men at patienter med megen øjenuro fortsat er vanskelige at undersøge.

### 9. Midling af billeder

Ved hjælp af indbygget software kan en lang række billeder overlejres hinanden, hvorved opnås et bedre signal støj forhold. Ved midling af billeder med megen støj (autofluorescens måling, senfaser af fluorescein angiografi) medfører dette, at den tilfældige støj fjernes og billederne fremstår meget skarpe.

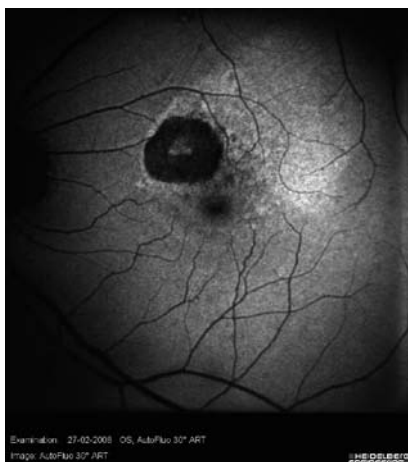


Fig. 3. Autofluorescens billede af macularegionen hos patient med AMD.

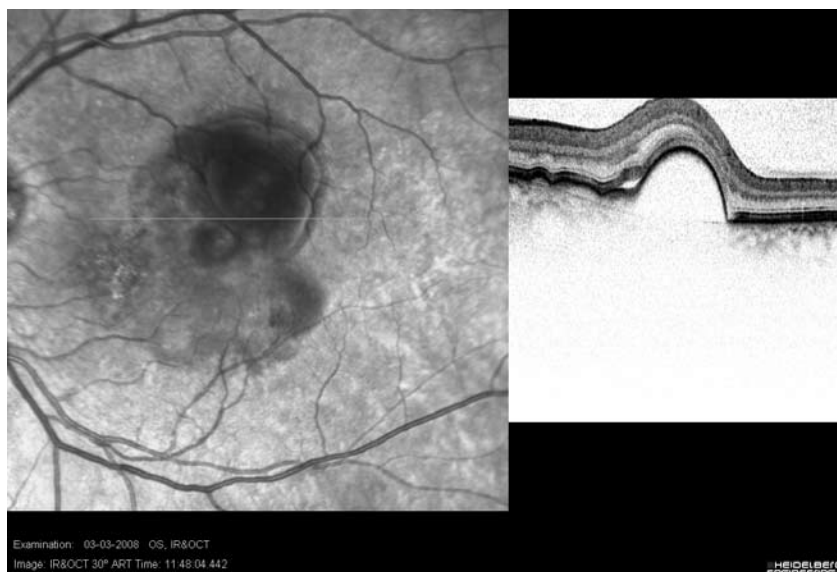

Fig. 4. Ultrahøjopløselig OCT hvor de enkelte celler i nethinden anes. Der ses pigmentepithelløsning og sensorisk løft af retina.

## 10. Multifunktionalitet

En række af ovenstående funktioner kan udføres parvist. En sådan sammensmeltning af forskellige undersøgelses modaliteter synes fordelagtig.

Flu + ICG

Flu + OCT (Fig. 5)

ICG + OCT

Rødfrit foto + OCT

Rødfrit foto + Flu (Fig. 6)

### Sammenfatning

Mit første indtryk af Heidelberg Spectralis er, at der er tale om et relativt let anvendeligt apparatur, som giver en lang række muligheder i forbindelse med undersøgelse og behandling af nethindesygdomme og glaucom. Der er primært tale om teknikker til fremstilling af nethindens struktur, hvilket i sig selv er interessant. Det er indlysende, at vævenes funktion også er af interesse, og da eventuelle strukturelle nethindeforandringer ikke nødvendigvis modsvarer de funktionelle forandringer, ville muligheden for sådanne funktionsundersøgelser (multifokal erg, mikroperimetri) også være af interesse. Da funktionsundersøgelser tager relativt lang tid, ville det være optimalt med andre apparater til udførelse af funktions-test, som efterfølgende kunne overlæjres de strukturelle fund.

*Forfatteren har ingen økonomisk eller anden interesse i produkter fra Heidelberg Engineering, men er indehaver af det omtalte udstyr.*

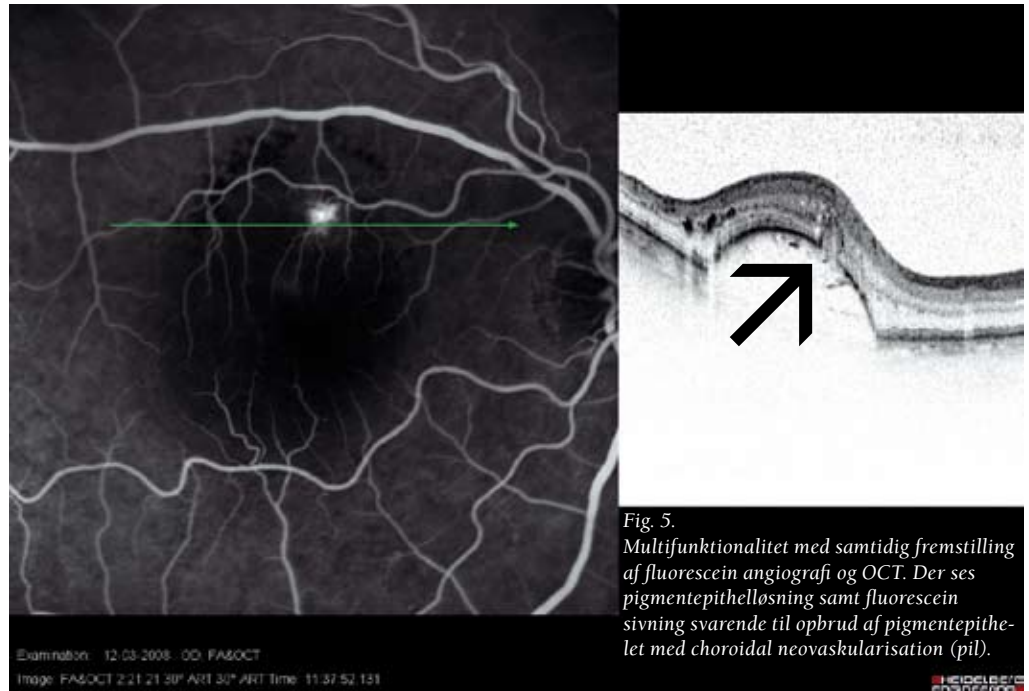


Fig. 5. Multifunktionalitet med samtidig fremstilling af fluorescein angiografi og OCT. Der ses pigmentepithellosning samt fluorescein sivning svarende til opbrud af pigmentepithellet med choroidal neovaskularisation (pil).

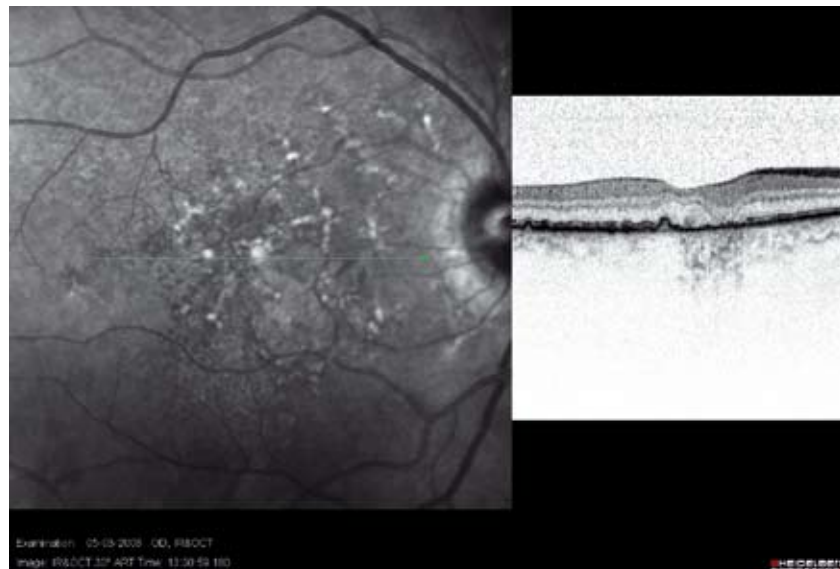


Fig. 6. Multifunktionalitet med samtidig fremstilling infrarødt foto og OCT. Der ses druser og let løst af pigmentepithellet på snit gennem foveola.