



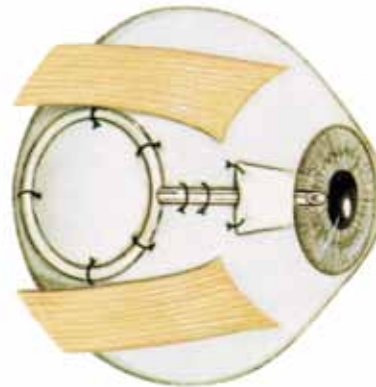
Af Susanne Krag

# Glaukomdræn (Aqueous shunts)

*Glaukomdræn (Aqueous shunts) har traditionelt været anvendt til behandling af svært refraktært glaukom, men anvendes nu i stigende grad som primær filtrerende operation.*

**D**rænimplantation til behandling af glaukom er første gang beskrevet i begyndelsen af det tyvende århundrede, hvor Rollet og Moreau implanterede et hestehår gennem en paracentese til at skabe passage fra forreste kammer til det subconjunctivale rum. Glaukomdræn i sin nuværende form blev introduceret af Molteno i begyndelsen af 70'erne. Alle senere markedsførte glaukomdræn til posterior filtration er baseret på hans model og består af et langt silikonerør forbundet med en relativ stor endeplade (fig. 1).

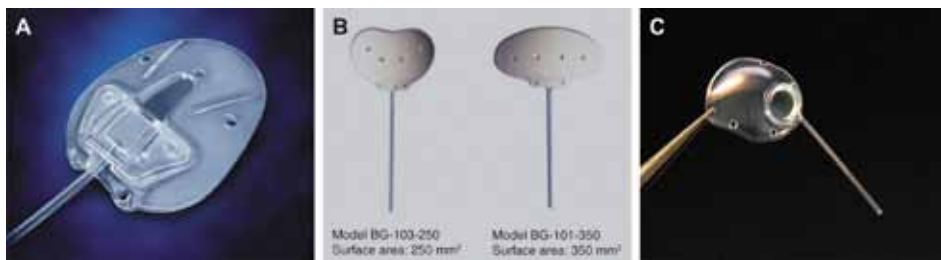
Silikonerøret implanteres i forreste kammer gennem en limbal sklerotomi. Endepladen fikseres episkleralt mellem to muskler til at understøtte dannelsen af en filtrationsblære. Formålet med glaukomdrænet er dels at få etableret en permanent sklerotomi og dels at få ledt kammervæsken væk fra det paralimbale "traditionelle" filtrationsområde. Anvendelsen af glaukomdræn har derfor primært været rettet mod patienter, hvor succesraten for en traditionel filtrerende operation (trabekulektomi) erfaringsmæssigt er lav på grund af subconjunctival fibrose efter tidligere kirurgiske indgreb, ICE syndrom, neovaskulært glaukom etc.



Figur 1. Moltenodræn

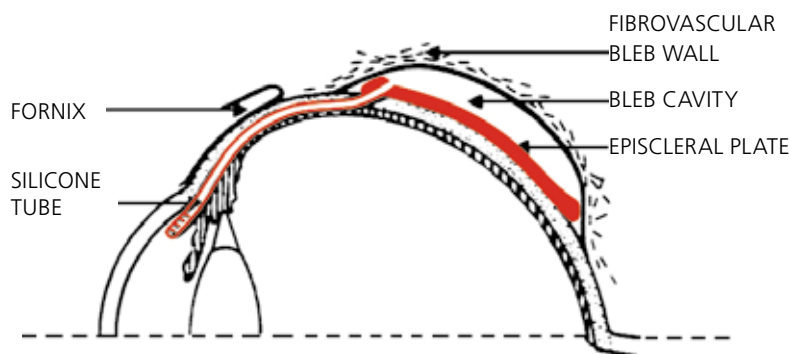
## Dræntyper- og funktion

Der findes adskillige typer glaukomdræn på markedet. De hyppigst anvendte dræn er Ahmed (New World Medical Inc., USA), Baerveldt® (Advanced Medical Optics, Inc., USA) og Molteno® (Molteno Ophthalmic Ltd., New Zealand). De adskiller sig med hensyn til design, størrelse af endepladen (133 - 350 mm<sup>2</sup>), materiale (silikone, polypropylen) og overordnet ved, hvorvidt der er indbygget flowbegrænsning i drænet. Drænrøret,



Figur 2. Hyppigst anvendte dræn.

- A) Ahmed-dræn med indbygget flowrestriktor bestående af 2 tynde membraner i et "venturi-formet" kammer på overgang mellem drænrør og plade.
- B) Baerveld-dræn i forskellige størrelser.
- C) Molteno3-dræn. Endepladen er opdelt i 2 zoner af en "pressure ridge", som forebygger hypotoni. Ahmed- og Molteno- dræn findes i flere udgaver (double-plate, pediatric etc.)



Figur 3. Placering af et dræn, hvor kapslen vises med underliggende kammervandsreservoir over endepladen.<sup>3</sup>

som er fremstillet af silikone, er ens på alle de nævnte dræn. Røret har en indvendig diameter på ca. 0,3 mm og en udvendig diameter på ca. 0,6 mm svarende til en 23 G kanyle (fig. 7-2)

Den tryknedsættende effekt af et dræn afhænger udelukkende af tykkelsen og permeabiliteten af den kapsel, som med tiden dannes over drænets endeplade (fig. 3), og det forklarer to af de problemer, som kan opstå efter en drænimplantation.

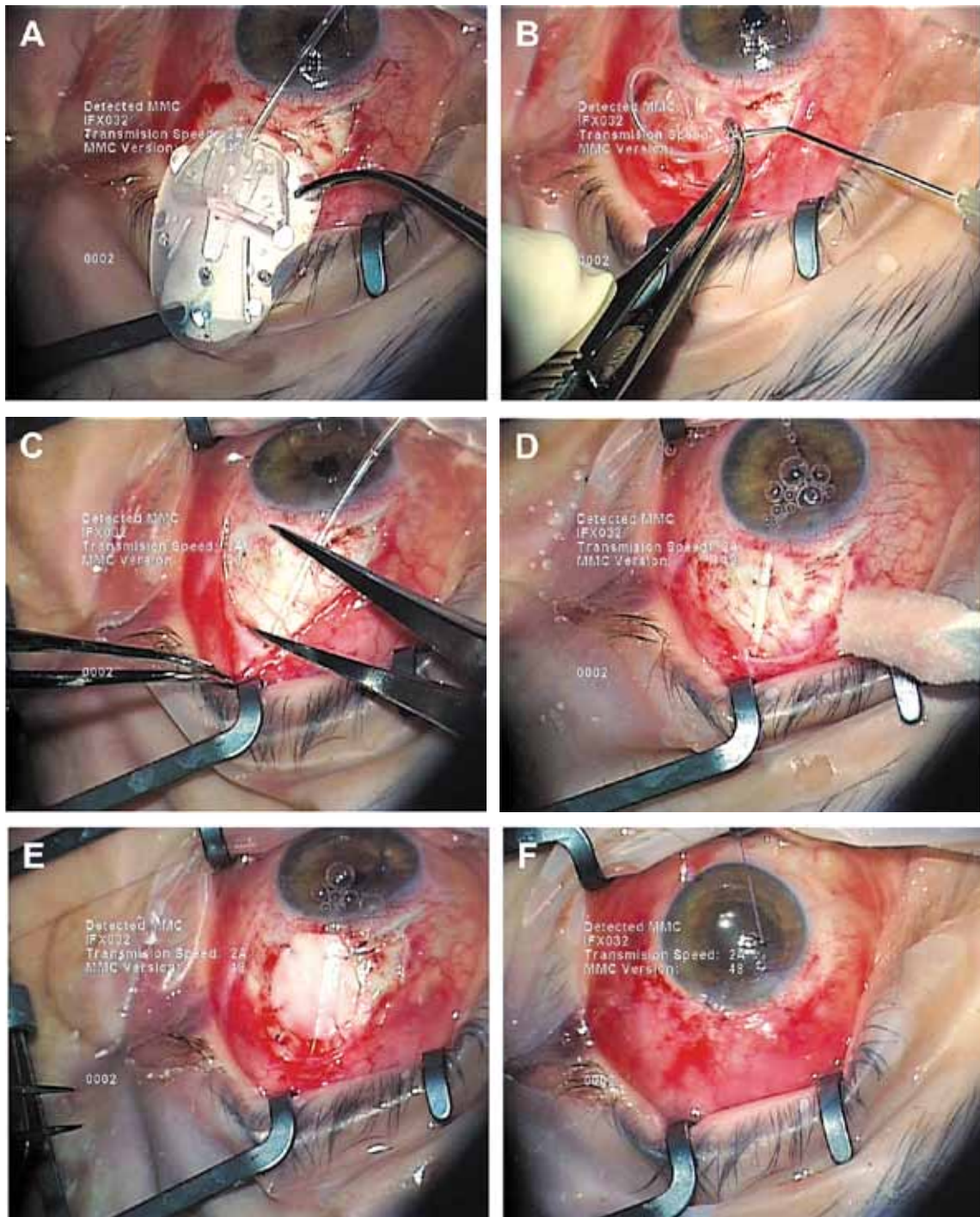
For det første kan der opstå svær hypotoni de første uger postoperativt, indtil der er dannet en "modstandsdygtig" kapsel over drænets endeplade.

For det andet kan trykreguleringen være ustabil i op til et halvt år efter en drænimplantation på grund af ødem og inflammation i kapslen. Den hypotensive periode afløses således hos nogle patienter af en hy-

pertensiv fase af måneders varighed, hvor trykket kan blive lige så højt som præoperativt.

Det er velkendt, at den hypertensive fase og tendensen til dannelse af en Tenon's cyste over endepladen er større for Ahmed-drænet end for Baerveldt-drænet. Det skyldes formentlig Ahmed-drænets mindre pladeareal (184 mm<sup>2</sup>) sammenlignet med Baerveldt-drænets (350 mm<sup>2</sup>), samt det faktum, at Ahmed-drænet filtrerer umiddelbart efter implantationen – inden færdigdannelsen af kapslen over endepladen. Den totale okklusion, som er nødvendig i starten ved anvendelse af et dræn uden flowbegrænsning (f.eks. Baerveldt-dræn), blokerer formentlig for proinflammatoriske faktorer i kammervæsken, hvorved "modningen" af kapslen optimeres og dermed succesraten på sigt.

Man har forsøgt anvendelse af



Figur 4

antifibrotiske stoffer peroperativt (mitomycin), men foreløbige studier har ikke vist effekt på succesraten for drænimplantation.

#### Operationsteknik

Figur 4 viser forfatterens operationsteknik ved implantation af et Ahmed-dræn. Drænet placeres hyppigst i øvre temporale kvadrant, hvor der er bedst plads. Conjunctivale forhold og vinkelforhold kan imidlertid medføre, at drænet bedre placeres inferotemporalt eller

sjældnere i nasale kvadranter. En grundig præoperativ vurdering er derfor vigtig i planlægningen af operationen. Conjunctiva åbnes perilibalt over et par klokke-timer med aflastende sideincisioner (fig. 4A). Det er vigtigt, at drænet gennemskylles ("primes") inden implantation for at skabe flow mellem de to membraner, der udgør den indbyggede flowrestriktor i Ahmed-drænet (fig. 4B). Ved korrekt "priming" af drænrøret er lukketrykket almindeligvis omkring 6-8 mmHg, men i praksis varierer det. Drænet placeres mellem to rectus-

muskler og fikseres med nonresorberbare suturer, så forreste kant af endepladen er lokaliseret 8-10 mm bag limbus (fig. 4C). Drænrøret tilpasses i længde, så den intraokulære del udgør 1-2 mm, afklippes skråt ("bevel up"), implanteres gennem en translimbal tunnelincision udformet med en 23 G kanyle og fikseres med en nonresorberbar sutur (fig. 4D). Indføringen af drænspiden sker lettest, hvis der er lidt tryk på øjet, hvorfor det kan være en hjælp at fylde kammeret med f.eks. Viscoat. Ulempen er, at kammeret herved bliver artificielt dybt, hvilket kan vanskeliggøre korrekt placering af drænspiden mellem iris og cornea. Drænrøret dækkes med donorpericardium (fig. 4E) for at forebygge conjunctival erosion. Alternativt kan der anvendes donorsklera eller skleralflap som ved trabekulektomi (fig. 1). Conjunctiva lukkes med en fortløbende resorberbar sutur (fig. 4F).

Ved implantation af et dræn uden flowbegrænsning (Baerveldt- eller et Molteno-dræn) er det nødvendigt med midlertidig okklusion af drænrøret for at undgå fladt kammer. Drænrøret kan okkluderes med en ligatur omkring drænrøret med en resorberbar sutur (f.eks. Vicryl 7-0), som resorberes i løbet af 5-6 uger, når der er dannet en "modstandsdygtig" kapsel omkring drænets endeplade. Nogle vælger at supplere med en intern okklusion (stent af nonresorberbar sutur) for at undgå pludselig dekompression, når den eksterne sutur opløses. Den interne sutur (f.eks. Supramid 3-0)

kan senere – afhængig af trykniveauet – fjernes gennem en lille conjunctival incision. Ved midlertidig okklusion af drænrøret foretages almindeligvis fenestration af drænrøret med en nål proksimalt for okklusionen for at sikre lidt filtration indtil okklusionen ophæves. Ud over den midlertidige okklusion af drænrøret adskiller implantationen af det store Baerveldt-dræn sig ved, at endepladens "vinger" (fig. 2) skal placeres under de to rectusmuskler.

Hos patienter med et meget fladt kammer eller udtalte vinkelsynekie kan drænspiden implanteres i bageste kammer (sulcus ciliare) eller i corpusrummet forudgået af en vitrektomi. Ahmed- og Baerveldt-drænet findes med et specielt udformet drænrør til pars plana implantation.

**Komplikationer**

Drænooperation har traditionelt været anvendt til patienter med svært refraktært glaukom og stor comorbiditet, hvilket har påvirket komplikations- og succesraten. F.eks. har patienter med corpus ciliare insufficiens (neovaskulært glaukom, kronisk uveit, tidligere cyclofotokoagulation etc.) langt større risiko for at udvikle postoperativ hypotoni end patienter med primært glaukom.

Intra- og postoperative komplikationer er til en vis grad de samme som ved andre former for filtrerende kirurgi (hypotoni-associerede komplikationer, suprachoroidalblødning, dekompressionsretinopati, malignt glaukom etc.); men derudover er der en række komplikationer, som er specifikke for drænimplantation (tabel 1).

Peroperative komplikationer forekommer i litteraturen hos 7-10%, og postoperative komplikationer er i nyligt publicerede studier opgjort til 30-50%, hvoraf de fleste er ubetydelige og selvlimiterende. Synstab > 2 Snellen-linjer forekommer hos op mod 1/3 og skyldes hos over halvdelen forværring af en konkurrerende øjensygdom (AMD, ischæmi, uveit etc.).

Den hyppigste komplikation ved drænimplantation er tidlig hypotoni, som kan forebygges ved anvendelse af dræn med flowbegrænser (Ahmed-dræn) eller midlertidig okklusion af drænrøret. Tidlig postoperativ hypotoni forekommer alligevel

<p><b>Intraoperative komplikationer</b> Skleral perforation Muskellæsion</p> <p><b>Postoperative komplikationer</b> Hypotoni-associerede komplikationer</p> <ul style="list-style-type: none"> <li>• Fladt kammer</li> <li>• Choroidal effusion</li> <li>• Hypoton makulopati</li> </ul> <p>Obstruktion af dræn (fibrin, corpus) Migration af dræn Erosion af dræn Dekompenisering af cornea Diplopi</p>
--

Tabel 1.

	TVT-studie	ABC-studie <sup>a</sup>	Århus
<b>Baseline data</b>			
N	107	276	83
Alder	71 ± 10	64 ± 14	55 ± 19
Visus (Snellen)	0.66	0.25	0.33
IOP	25 ± 10	32 ± 12	33 ± 8
Eksklusionskriterier <sup>b</sup>	*	**	***
Sekundært glaukom	4%	53%	78%
<b>Resultater</b>			
Follow-up (mdr.)	36	12	18 ± 10
Succes rate			
IOP < 21 mmHg	81%	86% / 93%	87%
IOP < 18 mmHg	76%	78% / 84%	73%
IOP < 14 mmHg	56%	61% / 76%	41%
Visustab > 2 Snellen-linjer	38%	32%	13%
Reoperation for komplikation			
Okklusion af drænrør	0	1%	4%
Sklerotomi	2%	1%	4%
Gennemskyldning dræn	0	3%	3%
Udskiftning dræn	0	0	3%
Replacering af drænrør	0	1%	1%
Andet	11%	2%	0

Tabel 2.

*a* Data opgivet for henholdsvis Ahmed- og Baerveldt-drænet, hvor det er relevant

*b* Eksklusionskriterier

\* Børn < 18 år, neovaskulært glaukom (rubeosis), ICE syndrom, uveitis, tidligere nethindekirurgi og cyclofotokoagulation m.f.

\*\* Børn < 18 år, tidligere drænooperation, cyclofotokoagulation og nethindekirurgi, uveitis associeret med systemsygdom, nanoftalmus, forhøjet episkleralt venetryk m.f.

\*\*\* Ingen eksklusionskriterier.

hos ca. 15%. Kronisk hypotoni ses hos ca. 5% og overvejende hos prædisponerede patienter med corpus ciliare insufficiens.

I de senere år er man i stigende grad blevet opmærksom på en øget forekomst af corneadekompensering efter en drænimplantation, og flere studier har vist progredierende endotelcelletab efter drænimplantation. Årsagerne er formentlig flere, idet både langvarig præoperativ trykstigning og mekanisk traume i forbindelse med en drænimplantation kan være medvirkende til endotelcelletabet.

Risikoen for diplopi efter drænimplantation er en anden bekymring. Diplopi forekommer hos ca. 5%. Den er mekanisk betinget og kan være forårsaget af mulskellæesion, adhærencer eller drænets masseffekt – specielt ved udvikling af en Tenon's cyste over endepladen.

### Resultater

Succesraten for drænimplantation er i litteraturen rapporteret til 40-100% afhængig af glaukomtype, comorbiditet, definition af succes og follow-up. Langt de fleste studier er retrospektive opgørelser; men inden for de sidste år er der publiceret flere prospektive, multicenterstudier med resultater for drænimplantation hos patienter med relativ god prognose både synsmæssigt og kirurgisk. TVT-studiet (Tube Versus Trabeculectomy Study) er et prospektivt studie inkluderende patienter med isoleret glaukomsygdom, randomiseret til drænimplantation (Baerveldt 350 mm<sup>2</sup>) eller trabekulektomi med mitomycin. ABC-studiet (Ahmed Baerveldt Comparison Study) er ligeledes et prospektivt studie inkluderende såvel patienter med isoleret

glaukomsygdom som patienter med sekundært glaukom, randomiseret til drænimplantation med enten Ahmed-dræn eller Baerveldt-dræn. TVT-studiet viste højere succesrate og lavere komplikationsfrekvens efter drænimplantation sammenlignet med trabekulektomi. ABC-studiet viste bedre tryksænkende effekt af Baerveldt-drænet end Ahmed-drænet, men på bekostning af en højere komplikations- og reoperationsfrekvens.

Tabel 2 viser resultaterne fra henholdsvis TVT-studiet og ABC-studiet sammenlignet med egen erfaring. I Århus har drænimplantation været anvendt siden 2005. Der er i den pågældende periode implanteret 114 dræn (84 Ahmed-dræn, 25 Baerveldt-dræn og 5 Molteno-dræn). 4 af patienterne har været børn, hvoraf ét barn har fået foretaget drænimplantation bilateralt. Indika-

tionen for drænimplantation har været behandlingsrefraktært glaukom, hvor trabekulektomi var udsigtsløs på grund af tidligere kirurgiske indgreb (trabekulektomi, amotiokirurgi, traumer). 40% var trabekulektomeret én eller flere gange. 80% havde tidligere fået foretaget flere kirurgiske indgreb og 23% havde kronisk uveit. Det præoperative tryk var omkring 33 mmHg. 40% var i behandling med diamox.

Patientgruppen afspejler således den kliniske virkelighed på en dansk øjenafdeling i dag. Tabel 2 viser resultaterne efter ca. 1 års follow-up af de første 83 patienter opereret i perioden februar 2005 - juli 2010. Fire patienter er ekskluderet. To patienter er udeblevet fra follow-up og to patienter er udgået på grund af reamotio i den pågældende periode.

Succesraten efter 1-2 år i de 3 studier var omkring 70-80% svarende til et postoperativt tryk < 18 mmHg. Succes defineret som postoperativt tryk < 14 mmHg var 56-76% i henholdsvis TVT-studiet og ABC-studiet og lidt mindre i århusmaterialet (41%), som er et uselekeret materiale. Til gengæld var visustabet (> 2 Snellen-linjer) mindre i århusmaterialet (13%) sammenlignet med 32-38% i de øvrige studier, hvilket formentligt hænger sammen med, at mange patienter i århusmaterialet havde corneaødem præoperativt. Frekvensen af reoperation for komplikationer var ens i de 3 studier og omkring 9-14%. I århusmaterialet fik en relativt stor procentdel af patienterne (4%) foretaget postoperativ okklusion af drænrøret på grund af hypotoni, hvilket hænger sammen med, at relativt mange af patienterne i århusmaterialet havde kronisk uveit (23%), og flere havde tidligere fået foretaget cyclofotokoagulation. De 2 patienter, som fik foretaget sklerotomi på grund af hypotoni i århusmaterialet, var buftalmiske øjne.

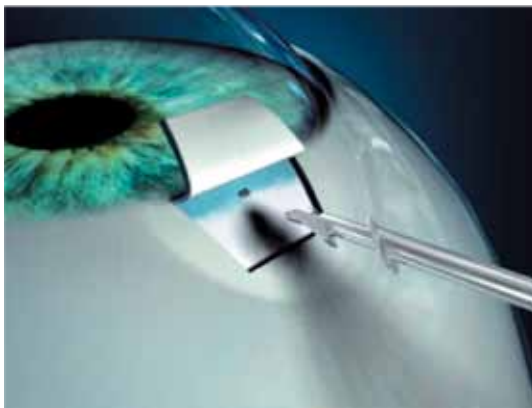
### Diskussion

Drænimplantation er en veletableret, god behandlingsmulighed for patienter med svært refraktært glaukom, hvor traditionel filtrerende operation (trabekulektomi) er udsigtsløs. 70-80% af patienterne kan efter en drænimplantation forvente sufficient tryksænkning de første år med bevaret visus hos ca. 2/3 – afhængigt af tilstedeværelsen af konkurrerende øjensygdomme. En alternativ behandling hos disse patienter er cyclofotokoagulation, som er en hurtig og teknisk simpel behandling, men næppe mindre ressourcekrævende på sigt, da op til 1/3 må genbehandles - ofte gentagne gange. Der er kun publiceret få sammenlignende studier mellem cyclofotokoagulation og drænimplantation. Disse studier, som overvejende inkluderer patienter med dårligt visus og prognose, viser bedre tryksænkende og visusbevarende effekt af drænimplantation. Et nyligt publiceret retrospektivt studie af cyclofotokoagulation hos patienter med relativt godt visus tyder imidlertid på, at den tryksænkende og visusbevarende effekt af cyclofotokoagulation i denne gruppe er sam-

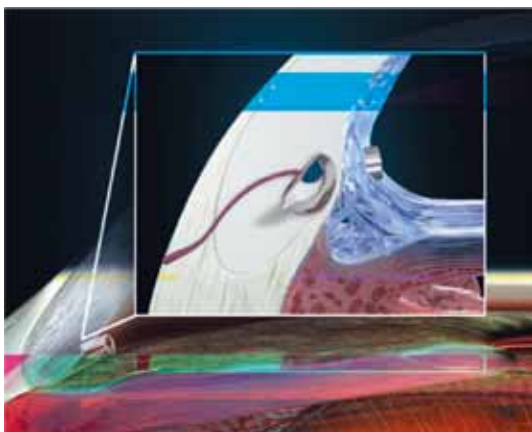
menlignelig med resultater efter drænimplantation.

I Århus har drænimplantation været den foretrukne behandling til patienter med et betydende visuspotentiale. Cylodestruktion har været beholdt patienter uden væsentligt visuspotentiale. Trykstigning ved glaukom er et afløbsproblem. Behandlingsmæssigt er det derfor mest fysiologisk at fokusere på afløbet og vælge drænimplantation fremfor cyclofotokoagulation, som nedsætter kammervandsproduktionen og dermed øjets vitalitet. Et andet argument for at vælge drænimplantation frem for cyclofotokoagulation er, at behandlingen til en vis grad er reversibel. Ved hypotoni kan drænet okkluderes eller fjernes, hvorimod hypotoni efter cyclofotokoagulation er irreversibel. I århusmaterialet blev der postoperativt foretaget okklusion af drænrøret hos 3 patienter, hvor nedsat kammervandsproduktion var årsag til hypotonien (kronisk uveit og neovaskulært glaukom). Cyclofotokoagulation hos disse patienter havde formentlig resulteret i phthise.


Der er i stigende grad fokus på drænimplantation som primær glaukomoperation – også hos patienter med god prognose for en trabekulektomi. Diskussionen er startet på baggrund af resultaterne fra TVT-studiet, som viste at man ved drænimplantation kunne opnå samme tryksænkende effekt som ved en trabekulektomi, men med færre komplikationer. Men efter forfatterens mening bør drænimplantation forbeholdes patienter, hvor mindre indgreb som trabekulektomi eller nonpenetrerende filtrerende operation er udsigtsløs på grund af conjunctival patologi efter tidligere kirurgiske indgreb eller andre overfladeproblemer. Glaukom er en kronisk, livslang sygdom, og da alle glaukomoperationer indebærer en betydelig risiko for svigt med tiden, bør man planlægge glaukomkirurgi strategisk – specielt hos yngre – så der er ”flere skud i bøssen”. Ved at vælge drænimplantation som primær operation, reduceres succesraten væsentligt for en efterfølgende trabekulektomi. Det er endvidere den generelle erfaring, at man almindeligvis sjældent opnår tryk omkring 8-10 mmHg efter en drænim-



Figur 5. Ex-press dræn



Figur 6. iStent



Figur 7. SOLX GOLD shunt

plantation, hvilket er det optimale for mange af de meget svære glaukomer, som i dag bliver henvist til operation.

#### Fremtiden

Udviklingen af drænimplantater til posterior filtration vil uden tvivl fortsætte specielt med hensyn til design og biocompatibilitet. Nanoteknologien har givet nye muligheder for overflademodellering af drænets endeplade så fibroblastaktiviteten i kapslen reduceres, ligesom der arbejdes med inkorporering af "slow release drugs" med antifibroblast aktivitet i drænets endeplade.

#### Nyere dræntyper

Inden for de senere år er der kommet nye dræntyper på markedet i form af miniaturdræn til henholdsvis translimbal (Ex-press), trabekulær (iStent) og subchoroidal (SOLX GOLD shunt) filtration (fig. 5-7).

Disse dræntyper har generelt et andet indikationsområde end de store dræn til posterior filtration. Ex-press drænet (Alcon laboratories, USA) er udviklet som et alternativ til en trabekulektomi, hvor virkningen er afhængig af en velfungerende paralimbal filtrationspude. iStenten (Glaukos Corporation, USA) er designet til at skabe en permanent åbning mellem forreste kammer og Schlemm's kanal og er som sådan at sammenligne med en goniotomi. SOLX Gold shunten (SOLX. Inc., USA) er designet til at skabe en permanent åbning mellem forreste kammer og suprachoroidalrummet og kan betragtes som en permanent cyclodialyse.

Behandlingsresultaterne for de to sidstnævnte dræn (iStent og SOLX GOLD shunten) er på nuværende tidspunkt yderst begrænsede.

Referencer: [oftalmolog.com](http://oftalmolog.com)





## Referencer

Fig. 1: Kanski JJ. *Clinical Ophthalmology*, 7th edition, fig.10.9.

Desai MA et al. Practice preferences for glaucoma surgery: A survey of the American Glaucoma Society in 2008. *Ophthalmic Surg Lasers Imaging* 2011;42:202-208.

Rollet M et al. Le drainage au crin de la chambre antérieure contre l'hypertonie de la douleur. *Rev Gen Ophthalmol* 1907;26:289-92.

Molteno ACB et al. Long tube implants in the management of glaucoma. *S Afr Med J* 1976; 0:1062-1066.

Minckler DS et al. Aqueous shunts in glaucoma. A report by the American Academy of Ophthalmology. *Ophthalmology* 2008;115:1089-1098.

Moss EB et al. Assessment of closing pressure in silicone Ahmed FP7 glaucoma valves. *J Glaucoma* 2008;17:489-493.

Lee E-K et al. Changes in corneal endothelial cells after Ahmed glaucoma valve implantation: 2-year follow-up. *Am J Ophthalmol* 2009;148: 361-67.

Price FW et al. Is it worthwhile to combine penetrating keratoplasty with glaucoma drainage implants? (Editorial). *Cornea* 2008; 27:261-262.

Bigar F et al. Corneal endothelial changes in primary acute angle-closure glaucoma. *Ophthalmology* 1982; 89: 596-599.

Gedde SJ et al. Three-year follow-up of the tube versus trabeculectomy study. *Am J Ophthalmol* 2009;148:670-684.

Budenz DL et al.: Treatment outcomes in the Ahmed Baerveldt Comparison Study after 1 year of follow-up. *Ophthalmology* 2011;118:443-452.

Chalam et al.: Pars plana modified Baerveldt implants versus neodymium:YAG cyclophotocoagulation in the management of neovascular glaucoma. *Ophthalmic Surg Lasers* 2002;33:383-393.

Malik R et al. Refractory glaucoma – tube or diode? *Clin experiment Ophthalmol* 2006;34:771-777.

Rotchford AP et al. Transcleral diode laser cycloablation in patients with good vision. *Br. J Ophthalmol* 2010;94:1180-1183.

Nguyen QH. Primary surgical management refractory glaucoma: tubes as initial surgery. *Curr Opin Ophthalmol* 2009;20:122-125.